Las patologías descritas a continuación cierran el repaso iniciado en nuestro anterior número de *Mundo Ganadero* dedicado a las enfermedades abdominales de la vaca, desde el punto de vista personal de los autores, fruto de su experiencia de campo.

Enfermedades abdominales de la vaca adulta (y II)

Pablo Olivera, Gema Serrano y Joaquín Ranz.
Vet-Rumen, S.L.

Tras abordar los diferentes tipos de úlceras de abomaso, la reticulitis traumática y las diferentes clases de indigestiones vagales, a continuación se tratan otra serie de patologías de la cavidad abdominal en la vaca adulta.

Dilatación/torsión de ciego

Ocurre esporádicamente y suele coincidir unas semanas tras el parto en vacas que están bien alimentadas.

Sobre la etiología de este proceso siempre se ha pensado que era similar a los desplazamientos de abomaso cuando el exceso de ácidos grasos volátiles disminuyen el pH y causan atonía, consiguiendo que se acumule gas e ingesta en el interior del ciego.

Investigaciones recientes cuestionan esta teoría y justifican, en base a mediciones mioeléctricas en las porciones más distales del intestino, como es en el colon espiral, que el fallo en la motilidad de este tramo provocaría la dilatación y atonía del ciego: se dilata y desplaza cranealmente o caudalmente, pudiendo torsionarse, arrastrando también al ileon. En un principio no da signos clínicos pero cuando se agrava da signos leves de cólico y ausencia de transito de heces.

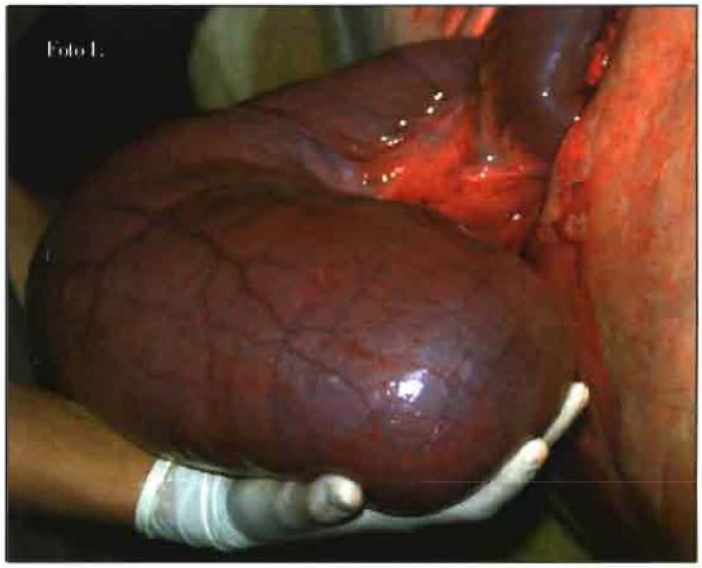
Foto 1.

El diagnóstico es fácil por palpación rectal y en algunos casos produce "ping" en el flanco derecho.

El tratamiento médico a seguir debe de ser con procinéticos como la neostignina o el bethanecol y da buenos resultados.

Si existe torsión y no hay transito de heces o falla el tratamiento anterior, se debe realizar una laparotomía por el lado derecho, exteriorizando el ciego para poder eliminar todo el contenido. Después o durante la cirugía aplicaríamos un tratamiento con fluidoterapia para corregir la deshidratación y el desequilibrio iónico. En el caso de que el ciego estuviera degenerado y necrótico se amputaría ese tramo.

La cirugía es sencilla pues la víscera se localiza con facilidad, las mayores dificultades están en algunos casos en su correcta exteriorización para evitar contaminaciones peritoneales cuando esta implicado el ileon o cuando el ciego ha girado por detrás del receso omental. **(Foto 1).**

Colapso ruminal

El colapso ruminal no es una enfermedad en si misma, pero sí un hallazgo clínico en

VACUNO

la cavidad abdominal al que queremos hacer referencia, pues puede provocar confusiones en clínicos no experimentados.

Se produce cuando el animal está en anorexia durante varios días y el rumen queda muy disminuido de tamaño y colapsado. Es prácticamente imposible su palpación en el flanco izquierdo vía rectal y permite que se forme una cavidad grande entre el ijar izquierdo y las vísceras del flanco derecho, que van a actuar como caja de resonancia a la exploración con percusión del flanco izquierdo. La detección de "pings" timpánicos es el mecanismo habitual que se realiza para la exploración de los desplazamientos de abomaso al lado izquierdo, y en el caso del colapso ruminal los vamos a encontrar, con un sonido un poco menos timpánico y con una localización algo mas dorsal.

El colapso ruminal no es una enfermedad en si misma, pero sí un hallazgo clínico que puede provocar confusiones entre los menos experimentados

Pero es importante diferenciarlo de un desplazamiento de abomaso al lado izquierdo y de un neumoperitoneo. Etiológicamente siempre hay otra enfermedad primaria coexistiendo que es la que produce la anorexia, pero hemos visto casos en los que, lo que a su vez provocaba la anorexia, era un desplazamiento izquierdo del abomaso pudiendo en este caso encontrar dos tipos de "ping" en el lado izquierdo.

En nuestra experiencia hacer una laparotomía equivocadamente a estos animales pensando que es un desplazamiento izquierdo es muy arriesgado y a muchos animales les lleva a la muerte. Por ello conviene hacer un diagnóstico diferencial de este síntoma frente al clásico desplazamiento izquierdo de abomaso, pues es un error frecuente y de graves consecuencias en diagnósticos realizados por ganaderos o veterinarios principiantes al escuchar el sonido ping en el lado izquierdo sin desplazamiento, en vacas que están en anorexia post-parto, por enfermedades como una úlcera, una metritis, un hígado graso o una neumonía que coexisten con cetosis.

A la hora de aplicar el tratamiento lógicamente hay que centrarlo en la enfermedad primaria, pero en nuestra experiencia conviene además tratar la hipokalemia aguda o leve que sufren estos animales y que a su vez agrava la anorexia.

Neumoperitoneo

El neumoperitoneo consiste en el acúmulo de gas a nivel de la cavidad abdominal.

Esta patología puede producir "pings" en el flanco izquierdo y derecho que nos pueden confundir con un colapso ruminal, pero se diferencia bien pues en la palpación rectal vamos a notar como el brazo prácticamente flota en la cavidad abdominal y comprime el recto haciendo además muy difícil la palpación.

A la punción no tendremos presión negativa, que es lo normal, sino salida de gas. El más frecuente es el producido por peritonitis con bacterias productoras de gas, consecuencia de úlceras o reticulitis; también existe un neumoperitoneo post-quirúrgico o post-laparoscópico que es benigno .

Hemos encontrado casos que no tienen que ver con peritonitis, se trata de vacas que tienen desplazamiento izquierdo de abomaso y una úlcera perforada que permite que se escape gas del abomaso, debido al desplazamiento y posición no va a salir líquido por el fundus abomasal pero

Foto 2.

Foto 3.

si gas; la úlcera puede sellarse por disminución del tamaño del abomaso pero el gas ha escapado a la cavidad abdominal. Como la vaca no ha dejado de comer se acaba recuperando por resituación del abomaso o se la opera posteriormente; destacar que el "ping" abomasal puede quedar oculto por el gas del neumoperitoneo en algunos casos.

Enteritis hemorrágica

Es una patología emergente, desde hace cinco años se vienen comunicando casos, en revistas ganaderas y científicas, así como en las listas de diálogo y foros de Internet. Según se viene confirmando en los últimos estudios realizados, estaría implicado *Clostridium perfringens* tipo A. Los factores de riesgo serían animales de alta producción, frecuentemente la mejor vaca del establo, alojados en ganaderías de más de 100 vacas y alimentados con ración completa unifeed. Las vacas afectadas manifiestan signos de cólico, taquicardia, deshidratación, distensión abdominal y melena.

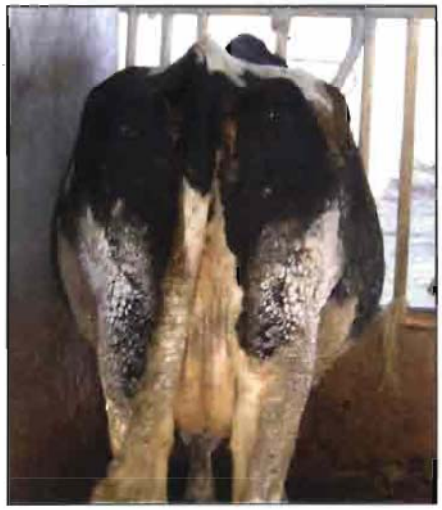

Foto 4.

Es un cuadro de obstrucción intestinal producido por hemorragia intraluminal muy abundante que produce un coágulo e impide el tránsito intestinal dando toda una sintomatología similar a la que produciría un vólvulo o una invaginación intestinal; la melena es muy espesa porque llega un momento en que la vaca prácticamente lo único que expulsa es sangre coagulada, por lo que el hematocrito y las proteínas totales se ven afectados por la sangría y la vaca se deteriora muy rápidamente.

Desde que se conoce esta alteración, se están aplicando diversas terapias médicas y quirúrgicas con éxito variable. Hemos tenido varios casos de esta patología y pensamos que el tratamiento médico es inútil, debido a que el coágulo está tan adherido a la pared intestinal y es tan grande que ningún procinético ni laxante va a ser capaz de desplazarlo a lo largo de todo el yeyuno y por consiguiente, eliminar la obstrucción; en la **foto 2** se puede ver el coágulo dentro del yeyuno de un caso reciente que hemos tenido.

Por eso pensamos que la intervención quirúrgica es la mejor opción si se hace un diagnóstico rápido.

Hemos podido comprobar que a pesar de que el proceso está producido por un *Clostridium*, la vascularización de la zona y la integridad de la serosa y muscular es buena, con lo que, como se puede apreciar en las **foto 2 y 3**, una vez localizada la zona de la obstrucción, tras realizar una laparotomía izquierda, es fácil su exteriorización y liberación del coágulo, con lo que se puede restaurar el tránsito intestinal sin necesidad de hacer una enterectomía con resección y anastomosis.

Esto facilita mucho la intervención quirúrgica pero el tratamiento médico de apoyo debe de ser intenso, con una fluidoterapia apropiada y permanente, controlando los niveles de lactato en sangre que serían un buen indicador del pronóstico y las desviaciones ácido-básicas del pH, que puede fluctuar.

Impactación de abomaso

La impactación de abomaso es una enfermedad de curso insidioso que, aunque poco frecuente, afecta más al vacuno de carne que al de leche; conviene diferenciarlo de una indigestión simple ruminal por su gravedad y por su especial sintomatología, que intentaremos describir a continuación.

Lo que ocurre es que hay un acúmulo de alimento en el abomaso que provoca la obstrucción del píloro; como consecuencia el animal ve disminuida su producción de leche, tiene dolor abdominal en el cuadrante ventral anterior, está deshidratado ya que el líquido se queda acumulado en los preestómagos, disminuye la ingesta de alimento y se produce una alcalosis metabólica y una fuerte hipocloremia hasta niveles de 60 ó 50 meq/L.

Las causas de la impactación varían pudiendo ir desde la ingesta de material extraño como placentas o pelos en terneros (tricobezoares), a ser causado por una mala calidad del alimento que obliga al animal a comer arena lo que causa atonía y dilatación del abomaso.

Es importante diferenciar la impactación de abomaso del síndrome vagal tipo III: en ambos tendremos alcalosis e hipocloremia, pero en la im-

pactación no habrá rumen en L ni abdomen en forma de manzana-pera.

Como vemos en la **foto 4** la distensión del abdomen es más ventral y si intentamos hacer un diagnóstico diferencial frente a una peritonitis por punción peritoneal, nos encontraremos con facilidad con el abomaso. En nuestra experiencia además de poder diferenciar el contenido del abomaso por su pH muy ácido, en los casos donde la impactación es motivada por tierra notaremos una crepitación especial en la aguja de punción al contacto con la tierra; la ecografía del abomaso también nos permite ver una imagen ecogénica de la tierra dentro de la pared abomasal, muy fácil de ver como antes decíamos porque está muy pegada al peritoneo.

Para el diagnóstico hemos encontrado casos donde es posible la palpación rectal, notando una masa dura ventral de gran dimensión nada más superar la pelvis. La laparotomía sería el mejor método de diagnóstico, pero abordar quirúrgicamente al animal por el flanco derecho no permite la exteriorización del abomaso para evacuar su contenido y en paramedial las posibilidades de contaminación peritoneal son elevadas y atentar contra la pared del abomaso, normalmente sin tono y desvitalizada, pudiera provocar un síndrome vagal tipo III o dañar la mucosa gravemente.

Por ello, nosotros tenemos las mejores experiencias diagnosticando el proceso antes de abordarlo quirúrgicamente, y si el tratamiento médico no responde, realizando una ruminotomía y vía surco omasal llegar al abomaso, sacando el contenido o dejando una sonda nasogástrica permanente y lubricando a diario el contenido con aceite mineral y agua hasta que se ablande el contenido.

Para el tratamiento, debemos en primer lugar corregir el equilibrio electrolítico con fluidoterapia adecuada para tratar la alcalosis, hipocloremia e hipocalcemia y utilizamos los procinéticos como metoclorpramida, lactato de eritomicina y neogstignina.

Torsión mesentérica

Es una enfermedad poco frecuente, que consiste en el giro de 360 grados de las asas intestinales alrededor de la raíz del mesenterio. La etiología es desconocida pero se ha observado que aparece tras correcciones de torsiones uterinas o de desplazamientos de abomaso izquierdos con volteo de la vaca o posición en decúbito supino.

Se manifiesta a través de síntomas de cólico severo o dolor agudo abdominal, disminución de las heces, ligera fiebre, pulso débil y rápido y ojos hundidos.

Se diagnostica por palpación rectal donde se palpan asas intestinales con gas que se dilatan y pueden llegar a ocupar la cavidad pélvica; también podemos escuchar áreas timpánicas en el lado derecho del abdomen .

El tratamiento médico es inútil pues como podemos ver en la **foto 5**, tras la necropsia y recolocación, es toda la raíz mesentérica la que se ve afectada, comprometiendo el transito y la irrigación de todo el tramo de intestino delgado, ciego y colon

Es por ello que la única opción posible es la quirúrgica, que consiste en una laparotomía por el lado derecho en la fosa paralumbar, en la que se destorsionan las asas manipulándolas en el interior del abdomen o en el exterior.

Es muy complicado el éxito porque es necesario una intervención muy rápida al poco tiempo de producirse el proceso. Incluso en el caso de que pueda realizarse rápidamente, a veces la liberación de endotoxinas, microtrombos y productos de degradación tisular, que se produce en horas debido a la obstrucción arteriovenosa y linfática, es fatal para el organismo del animal, que a los pocos minutos muere como consecuencia de un shock.

A pesar de ello tenemos experiencia de haber solucionado algún caso donde se intervino casi por casualidad, debido a la presencia en la granja por otros motivos o detección accidental en el control reproductivo de asas intestinales y falta de tránsito; hay que ser audaz con la cirugía en estos casos y tenemos mejor experiencia destorsionando el haz mesentérico dentro del abdomen que fuera. Lógicamente, para poderlo hacer, la luz de yeyuno e ileon todavía no debe de tener mucho gas o líquido. ●

Foto 5.

Bibliografía en poder de los autores.